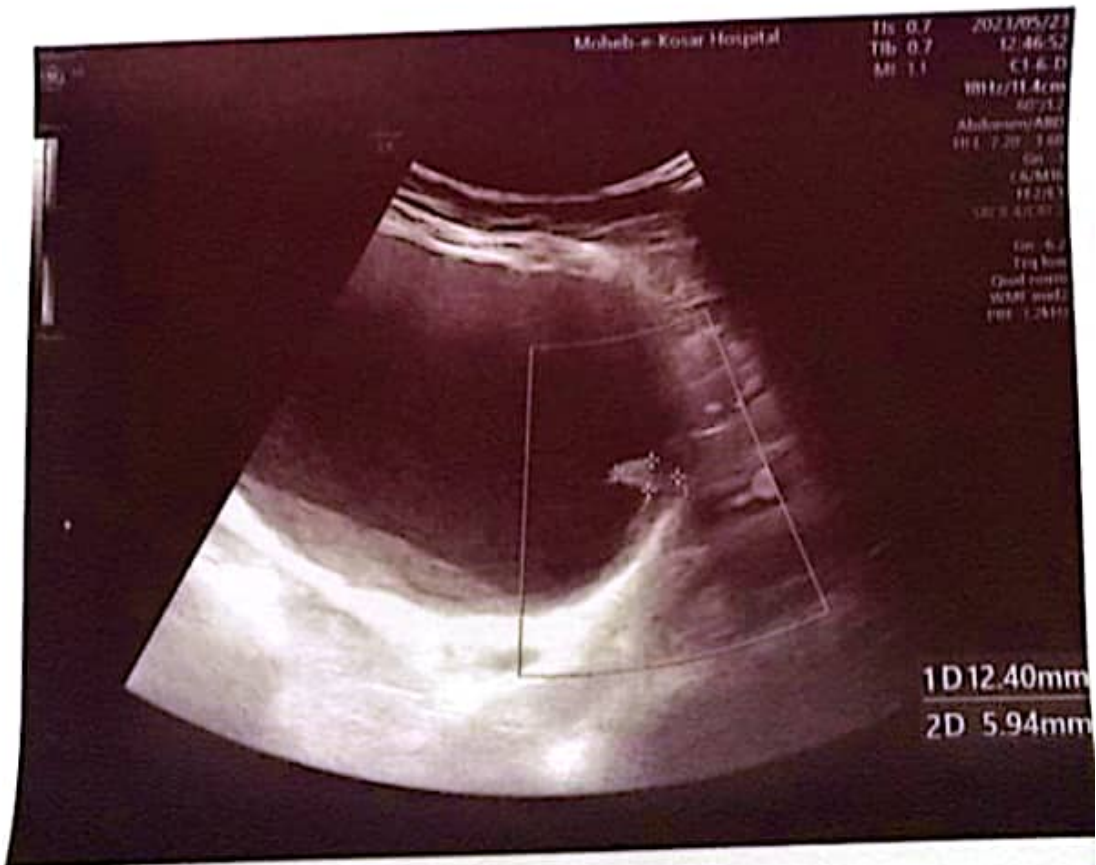
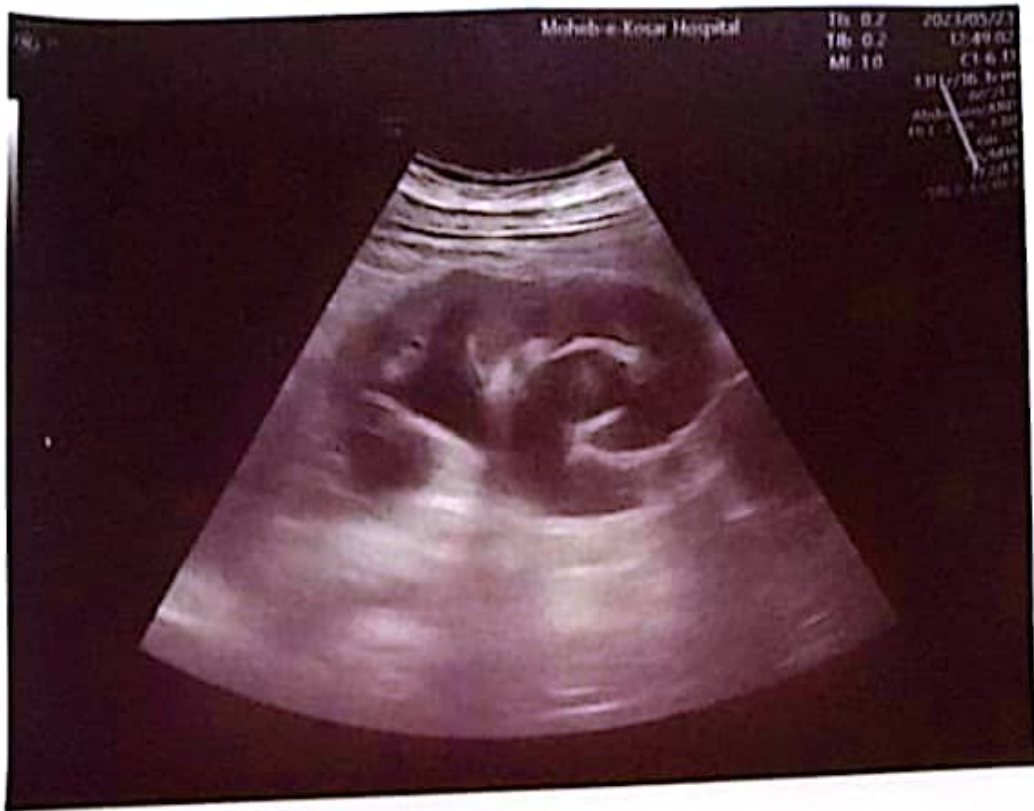


شماره برگه : ۸۲۸۷۷

مشخصات بیمار : سید علی رضوی

تاریخ : ۱۴۰۲/۰۵/۲۹

جنس : بختی نسیم

سن : ۷۳

شماره پرونده : ۱۷۰۹۵۸

بزرگ درخواست : دهانه :-

ABDOMINOPELVIC SONOGRAPHY

- **Liver:** normal in size with mild to moderate, fine and diffuse increase in parenchymal echogenicity with decreased through transmission of ultrasound suggestive for mild fatty liver (Grade I-II) with normal diameters of CHD, CBD, portal vein and hepatic veins. No mass or intrahepatic bile duct dilation.
- **Gallbladder:** normal in volume and wall thickness. No gall stone.
- **Spleen:** normal in size and echogenicity. No mass.
- **Pancreas:** normal in size and echogenicity of visualized parts. No duct dilation, mass or cyst. No peripancreatic fluid collection.
- **Rt Kidney:** normal in size (109mm) with normal parenchymal thickness (15.5mm) corticomedullary differentiation and normal echogenicity. No stone, cyst hydronephrosis or mass.
- **Lt Kidney:** normal in size (113mm) with normal parenchymal thickness (16.5mm) corticomedullary differentiation and normal echogenicity. No stone or mass.
- **20mm cortical cyst** contain internal thin septa and also simple cortical cyst measured 6mm are seen in upper pole of Lt kidney.
- **Moderate hydronephrosis** contain debris infavor of pyelonephritis is noted.
- **Aorta and IVC:** normal in diameter. No para-aortic LAP.
- **Ascites:** none
- **Urinary bladder:** Fine diffuse trabeculation of bladder wall secondary to BPH is noted.
- **At left lateral wall of bladder** prominent nodularity measured 12.5*6mm is seen.
- **Cystoscopy** is recommended.
- **Moderate dependent debris** in bladder is noted.
- **No stone or diverticulum**
- **Prostate:** enlarged (57cc) and heterogeneous echogenicity with bulging of median lobe to the bladder.

Best Regards
A.kamyab, MD
Radiologist

دکتر امیر کامیاب
پیشگام سلامت بیمارستان کوشار
پلاک ۲۳ خیابان ۲۳ تهران

دکتر امیر کامیاب
پیشگام سلامت بیمارستان کوشار

دکتر امیر کامیاب
پیشگام سلامت بیمارستان کوشار
پلاک ۲۳ خیابان ۲۳ تهران

نشانی: تهران - خیابان سید جمال‌الدین اسدآبادی (پوسد آباد)، انتهای خیابان ۲۳، خیابان شهید سراهی

تلفن: ۲۲۷۰۲ شماره: ۸۸۵۵۷۲۵۸ خط مستقیم: ۸۸۷۲۷۱۰۳ پست‌دستی آنلاین (پاس‌آب): ۹۹۰۳۰

ite: www.kowsarhospital.com

Email: info@kowsarhospital.com

۱۴۰۲/۰۵/۲۰ ۱۹:۵۷	تاریخ درخواست	نوع بیمه : نامین اجتماعی	نام خانوادگی و نسبی	۱۲۲ - ۵۲۲۶۷۱	کد برگ :
۱۴۰۲/۰۵/۲۰ ۱۹:۵۸	تاریخ نسخه	شماره بیمه : ۱۱۱۱۱۱	نام :	۱۱۹۰۱۲۱	کد پذیرش :
۱۴۰۲/۰۵/۲۰ ۲۱:۱۲	تاریخ جواب :	بیمه مکمل آزاد	نام پدر :	۱۷۰,۹۵۸	شماره پرونده :
۱۴۰۲/۰۵/۲۰ ۱۹:۵۷	تاریخ پذیرش و نسخه گوی	پزشک معالج : طباطبایی - سیدمحمد	سن :	۳۲۲۷۵۲	کششهای :
	پزشک آزمایشگاه : دکتر منصوره آگری				


U/A

Test	Result	Unit	Test	Result	Unit
Color	Bloody		W.B.C	Many	/HPF
Appearance	Turbid		R.B.C	Many	/HPF
PH	6.0		Epithelial Cells	1-2	*
Specific Gravity	1.010		Bacteria	few	
Proteins	Trace		Mucus	Not Seen	
Blood	4+				
Glucose	Negative				
Ketones	Negative				
Bilirubin	Negative				
Urobilinogen	Negative				
Nitrite	Negative				

Signature


Lab Director :

Dr. Akbari



Lab Director :

Dr. A. Koochak



تاریخ: ۱۳۹۵/۰۵/۲۰ ۱۹:۴۵
 تاریخ نسخه: ۱۳۹۵/۰۵/۲۰ ۲۰:۵۷
 تاریخ جواب: ۱۳۹۵/۰۵/۲۰ ۱۹:۴۳
 تاریخ پذیرش و نمونه گیری: ۱۳۹۵/۰۵/۲۰ ۱۹:۴۳
 پزشک آزمایشگاه: دکتر معصومه اکبری
 نوع بیمه: تامین اجتماعی
 شماره بیمه: ۱۱۱۱۱۱
 بیمه تکمیل آزاد: پزشک صلاح طباطبایی - سیدمقصد
 نام خانوادگی رضوی
 نام: سیدعلی
 نام پدر: سیدمحمود
 سن: ۷۳ سال
 کد برگه: ۵۲۲۶۶۹ - ۱۲۲
 کد پذیرش: ۱۱۹۰۱۲۱
 شماره پرونده: ۱۷۰۹۵۸
 کد شناسایی: ۳۲۲۷۵۳

Coagulation Assay

Test	Result	Unit	Normal Range
PTT	28	Sec	24-36.3

PT

Test	Result	Unit	Normal Range
PT-Time	14.6	Sec	9.7 - 13.0
PT-INR	1.28	Ratio	0.93 - 1.12
PT-Control	11.6	Sec	

CBC

Test	Result	Unit	Normal Range
W.B.C	H 12.9	x1000/Cumm	4.0-10.5
R.B.C	4.85	Mil/Cumm	4.32-5.72
Hb	L 12.1	g/dl	13.4-17.5
HCT	L 38.9	%	41-51
MCV	80.21	fL	78-100
MCH	L 24.95	Pg	25-35
MCHC	31.11	g/dl	31-37
PLT	H 500	x1000/Cumm	150-450
RDW	15.3	%	11.0-16.0
Neutrophils	85	%	30-85
Lymphocytes	11	%	11-49
Eosinophils	1	%	1-4
Monocytes	3	%	1-8


Biochemistry

Test	Result	Unit	Normal Range
FG	H 210	mg/dL	70-180
BUN	H 66.0	mg/dL	7.0-21
Creatinine	H 2.2	mg/dL	0.7-1.4

Electrolyt

Test	Result	Unit	Normal Range
Na	L 129	m Eq/L	135-145
K	4.7	m Eq/L	3.5-5.0

Signature
 Lab Director :
 Dr. Akbari



Lab Director :
 Dr. A. Koochak

